

Aplicação de métodos de saturação de gordura por ressonância magnética no diagnóstico de câncer de mama

Application of fat saturation methods for resonance in breast cancer diagnosis

Leandro Nobeschi¹, Jaqueline Katayose², Rafel Eidi Goto¹, Bergman Nelson Sanchez Munhoz¹, Homero Jose de Farias e Melo¹

Descritores

Câncer de mama
Imagem de ressonância magnética
Diagnóstico por imagem
Saturação de gordura

Keywords

Breast cancer
Magnetic resonance imaging
Diagnostic imaging
Fat saturation

RESUMO

O câncer de mama é um dos mais frequentes entre as mulheres, e seu diagnóstico pode ser realizado por meio de ultrassonografia, mamografia ou ressonância magnética, juntamente com biópsia. Em pacientes que apresentam mamas densas, a ressonância magnética é considerada o melhor método de diagnóstico, por apresentar alta sensibilidade quando comparado às outras técnicas, devido principalmente à aplicação do meio de contraste gadolínio, que se impregna no tecido acometido, facilitando a visualização do tumor e a possibilidade de saturar seletivamente o sinal da gordura, auxiliando desse modo no diagnóstico do câncer de mama.

ABSTRACT

Breast cancer is the most frequent cancer among women, and its diagnosis can be made by ultrasound, mammography or MRI, along with biopsy. In patients with dense breasts, MRI is considered the best diagnostic method for its high sensitivity when compared to other techniques. Plus, there's the application of gadolinium contrast medium, which is impregnated in the affected tissue for easier viewing the tumor and the possibility of selectively saturate the fat signal, helping thus the diagnosis of breast cancer.

Introdução

O câncer de mama é o tipo de câncer que mais acomete as mulheres em todo o mundo e apresenta altas taxas de mortalidade por ser muitas vezes diagnosticado em estágios avançados^{1,2}.

A mamografia, que apresenta sensibilidade de 69 a 90% e especificidade entre 10 e 40%, e a ultrassonografia, utilizada principalmente como adjuvante à mamografia, são consideradas métodos de diagnóstico padrão, contudo, apresentam algumas restrições, como a dificuldade em diagnosticar lesões em mamas que apresentam implantes ou em mamas densas, em pacientes jovens com antecedentes familiares, ou em indivíduos que fazem terapia de reposição hormonal, sendo indicada para esses casos a ressonância magnética (RM)^{1,2}.

Em 1986, a RM foi utilizada pela primeira vez no estudo das mamas. Esse método continua sofrendo vários avanços, com o uso do meio de contraste, a melhora na tecnologia das bobinas e a aplicação de técnicas de supressão de gordura. Além disso, a RM apresenta alta sensibilidade (94–100%), sendo capaz de detectar lesões não visíveis nas outras técnicas de imagem. Contudo, ela apresenta baixa especificidade (37–97%), aumentando os diagnósticos falso-positivos de lesões

Trabalho realizado na Faculdade de Ciências Médicas da Santa Casa de São Paulo – São Paulo (SP), Brasil.

¹Curso de Tecnologia em Radiologia, Faculdade de Ciências Médicas da Santa Casa de São Paulo – São Paulo (SP), Brasil.

²Curso de Especialização em Tomografia e Ressonância Magnética da Faculdade de Ciências Médicas da Santa Casa de São Paulo – São Paulo (SP), Brasil.

Endereço para correspondência: Leandro Nobeschi – Rua Santa Isabel, 305, 3º andar, sala 31 – Vila Buarque – CEP: 01221-010 – São Paulo (SP), Brasil – E-mail: ln.nobeschi@gmail.com

Conflito de interesses: nada a declarar.

Recebido em: 05/06/2016. **Aceito em:** 19/09/2016

benignas da mama, devendo as lesões serem confirmadas histologicamente por meio de biópsia^{3,4}.

A diferença das frequências de precessão dos prótons de hidrogênio da água e da gordura, denominada *deslocamento químico*, é o que proporciona o contraste nas imagens. Assim, nas ponderações T1, a água apresenta-se com hipossinal e gordura com hipersinal e, nas ponderações T2, apresenta-se com hipersinal e gordura com hipossinal. Contudo, essas ponderações, por si só, não são suficientes para a triagem ou o diagnóstico do câncer de mama, sendo administrado adicionalmente, por via intravenosa, um agente de contraste de quelatos de gadolínio, que provoca um hipersinal em áreas nas quais esse agente se acumula, como em tumores malignos, devido à sua angiogênese, auxiliando assim na diferenciação entre alterações benignas e malignas¹⁻³.

Mesmo com a utilização do meio de contraste, são importantes para a RM mamária as técnicas de supressão de gordura, pois o tecido adiposo, abundante em algumas pacientes, pode limitar o diagnóstico mesmo com a utilização do gadolínio. Sendo assim, essa técnica auxilia na interpretação da captação do contraste. A saturação de gordura é possível devido ao deslocamento químico, que permite a anulação do sinal do líquido pela aplicação de um pulso em uma frequência seletiva ou por técnicas de inversão-recuperação. Em RM das mamas, as técnicas Pré-Saturação Espectral com Inversão-Recuperação (SPIR), Seleção Espectral Atenuada com Inversão-Recuperação (SPAIR), Saturação de Gordura (FAT SAT) e *Chemical Shift Selective Saturation* (CHESS) são amplamente utilizadas para saturar o sinal da gordura^{2,3,5,6}.

Assim, este trabalho teve por objetivo avaliar a aplicação de técnicas de saturação de gordura em RM no diagnóstico do câncer de mama².

Ressonância magnética das mamas

A imagem por RM é atualmente um método de diagnóstico por imagem em crescente desenvolvimento, tendo como pontos fortes a capacidade de caracterização específica de tecidos moles e a detecção de quantidades mínimas de gordura^{6,7}. Ela é o resultado da interação do forte campo magnético (B0) produzido pelo equipamento com os prótons de hidrogênio (H+) do tecido humano, que, quando submetidos a esse B0 forte e homogêneo e excitados após a emissão de um pulso de radiofrequência (RF), emitem um sinal que pode ser captado por meio de uma bobina. Esse sinal coletado é então processado e convertido em imagem ou informação⁷.

O gadolínio (Gd7+) vem sendo muito utilizado para diagnosticar e diferenciar tumores das mamas benignos de malignos, aplicando-o e visualizando o grau/velocidade de impregnação presente nos cânceres mamários. Essa intensa impregnação do contraste em tumores malignos pode ser explicada por sua grande vascularização⁸.

O exame pode ser realizado, principalmente, em equipamento de B0 entre 1,5 e 3,0 Tesla (T). Esses últimos apresentam maior

Relação Sinal-Ruído (RSR), o dobro em relação ao de 1,5 T, e coleta de dados em menor tempo. A RM de 3,0 T proporciona também um aumento de 4 vezes o valor do coeficiente de absorção específica (SAR – *Specific Absorption Rate*), valor que quantifica a deposição de energia durante o exame⁹⁻¹¹.

Protocolo

A aquisição de imagens por RM das mamas para avaliar e diferenciar tumores benignos de malignos envolve sequências ponderadas em T1 e T2, bem como sequências com aplicação de técnicas de saturação de gordura pré- e pós-contraste^{7,12}.

O sinal de indução livre (FID – *Free Induction Decay*) é causado pelas trocas de energia entre *spins* e entre *spin* e sua vizinhança (rede), e o resultado é o retorno do vetor de magnetização para o seu estado de equilíbrio, ou seja, paralelo a B0. Duas constantes de tempo foram criadas para caracterizar cada um desses processos⁷: a constante T1 e a constante T2. Ambas são ponderações essenciais para a detecção e caracterização de diversas anomalias pela RM^{7,8,10}.

A constante T1 se refere ao tempo necessário para a magnetização longitudinal recuperar 63% do seu valor inicial. Esse retorno é influenciado pela interação dos *spins* com a rede. Já a constante T2 faz referência ao decaimento de 37% da magnetização no plano transversal, sendo influenciada pela interação *spin-spin* (dipolo-dipolo)⁷.

A magnetização transversa decai porque os componentes de seus momentos magnéticos saem de fase como resultado de suas mútuas interações. Qualquer fator que mude a força do B0 muda também a frequência de precessão, causando perda de coerência de fase (defasagem) e redução da magnetização transversa. O tempo de relaxamento T2 se difere conforme os tecidos e caracteriza a proporção de redução da magnetização transversa¹².

Diferentemente do relaxamento T1, no relaxamento T2 nenhuma energia é transferida dos núcleos à estrutura. Os núcleos no estado excitado e básico podem fazer trocas de energia entre si. A força do campo magnético influencia o T2 muito mais do que o T1¹².

Devido ao fato do tecido mamário ter elevada quantidade de gordura, que tem T1 curto, há a presença de artefatos de desvio químico. A saturação do sinal da gordura diminui esses artefatos e melhora a visualização do contraste paramagnético Gd7+, permitindo a caracterização da lesão. Essas técnicas que saturam a gordura são utilizadas concomitantemente com algumas sequências pré- e pós-administração de contraste, assim como as técnicas de Inversão-Recuperação ou Desvio Químico, como SPIR, SPAIR, FAT SAT e CHESS^{6,12-14}.

Saturação de gordura na ressonância magnética de mamas

O tecido mamário passa por diversas alterações ao longo dos anos, como, por exemplo, de tamanho, consistência e forma, principalmente durante a amamentação e o ciclo menstrual. O hipersinal

da gordura domina fortemente as imagens ponderadas em T1. A eliminação do componente do sinal da gordura em uma imagem ponderada em T1 reduz a relação contraste-ruído de toda a imagem, preservando a relação no componente do sinal da água, o que é relevante para o diagnóstico. A saturação de gordura apresenta como vantagem nas sequências ponderadas em T1 a alteração das relações de contraste tecidual, melhorando desse modo a delimitação da doença. Isso também pode melhorar a definição do limite dos tecidos, órgãos e lesões em massa^{12,15}.

A saturação de gordura na RM desempenha um papel importante, juntamente com a aplicação do Gd7+, porque o contraste dos tecidos pode diminuir quando este é aplicado. Além disso, a técnica é utilizada em imagens ponderadas em T1, apresentando boa caracterização em tecidos com grande quantidade de gordura¹³.

Todos os protocolos de RM de mama exigem algum tipo de saturação de gordura após a administração do meio de contraste. Pelo fato de a lesão e a gordura aparecerem com hipersinal em sequências ponderadas em T1, a saturação de gordura elimina o sinal da gordura, facilitando desse modo a visualização do contraste impregnado na lesão^{13,15}.

Em exames de mamas, principalmente bilaterais, é difícil conseguir uma saturação de gordura uniforme. Isso se deve, sobretudo, à forma hemisférica das mamas e à sua proximidade com o coração e os pulmões, o que gera interfaces entre o ar e o tecido e contribui para a heterogeneidade do campo. Contudo, essa heterogeneidade do B0 pode ser minimizada com a utilização do *shimming* (termo utilizado para o processo de homogeneização do campo magnético), que pode ser ativo ou passivo^{11,16,17}.

O *shimming* passivo é utilizado para melhorar a homogeneidade do campo durante a instalação do imã, por colocação de peças de metal. Já o ativo utiliza bobina com desenho semelhante ao das bobinas de gradiente, e a corrente elétrica que atravessa essa bobina pode ser ajustada e otimizada para melhorar a homogeneidade do campo^{11,16,17}.

Chemical Shift Selective Saturation

A técnica de saturação de gordura CHESS é baseada na aplicação de um pulso de RF seletivo à frequência da gordura. Ele trabalha com a sequência gradiente, acelerando ou desacelerando o vetor no plano transversal de acordo com a função dos gradientes, sendo que cada vetor terá seu próprio desvio químico (seleção por desvio químico)^{12,18}.

Nessa técnica não é utilizado um pulso prévio, ou seja, o pulso de excitação de 90° é substituído por um pulso α . Uma sequência gradiente é aplicada, dispersando as magnetizações transversas de tal forma que sua resultante seja zero. O vetor não excitado da água permanece no eixo z e é subsequentemente usado para a aquisição de imagens na sequência de pulso convencional^{12,19,20}. A Tabela 1 aborda as diferenças entre as técnicas de saturação de gordura mencionadas acima²¹.

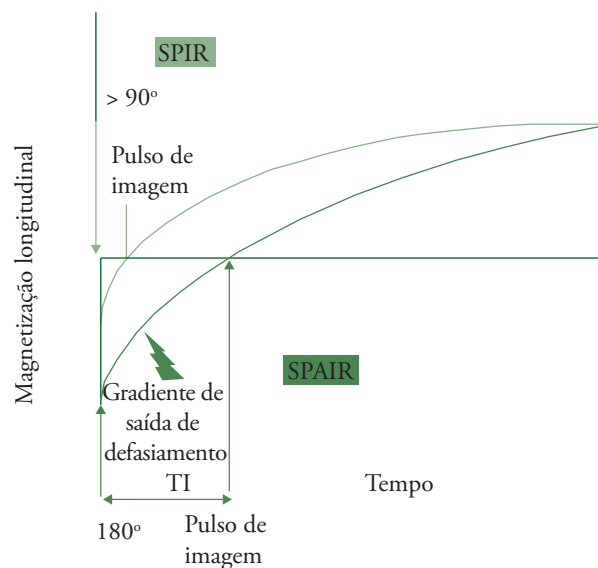
Pré-Saturação Espectral com Inversão-Recuperação

Os estudos mamários por RM utilizam, entre outras ponderações, a técnica SPIR, que utiliza a diferença de frequência entre a água e o lipídeo. Nessa técnica, aplica-se um pulso de RF com ângulo de inclinação ligeiramente maior que 90° (cerca de 120°) para a excitação seletiva dos prótons de gordura, de forma que somente os prótons de hidrogênio ligados a essas moléculas sejam invertidos, dessa forma, ultrapassando o ponto nulo (Figura 1).

Tabela 1. Vantagens e desvantagens de diferentes técnicas de saturação de gordura em imagem de ressonância magnética.

Técnica	CHESS	SPAIR	SPIR
Tempo de imagem	Curto	Longo	Longo
Relação Sinal-Ruído (SNR)	Alto	Alto	Alto
Efeito do metal	Forte	Forte	Forte
Sensibilidade a B0	Sensível	Sensível	Sensível
Sensibilidade a B1	Sensível	Insensível	Sensível
Preferência de intensidade de campo	Alto	Alto	Alto
SAR	Médio	Alto	Alto

CHESS: *Chemical shift selective saturation*; SPAIR: Seleção espectral atenuada com inversão-recuperação; SPIR: Pré-saturação espectral com inversão-recuperação; B0: Campo magnético principal; B1: Campo magnético secundário; SAR: *Specific absorption rate*.



Em SPIR, um pulso de inclinação levemente maior que 90° é aplicado para a excitação seletiva dos prótons de gordura, seguido pela iniciação da sequência de pulso quando eles atravessam o ponto nulo. Pelo fato de não ocorrer a inversão total de 180°, o tempo é diminuído, contudo, a qualidade da imagem pode ser reduzida devido à falta de homogeneidade de B1. Em SPAIR, um pulso de inversão de 180° seletivo à gordura é aplicado, seguido por um pulso de defasamento. A imagem começa a ser adquirida quando os prótons de gordura atravessam o ponto nulo. Essa técnica é menos vulnerável à falta de homogeneidade de B1.

Figura 1. Diagrama das técnicas SPIR e SPAIR

O tempo de inversão (TI) é então selecionado para anular o sinal da gordura e, em seguida, qualquer sequência de pulso pode ser utilizada para formar seletivamente a imagem da água restante⁶.

Na sequência SPIR, o tempo de inversão é fixo e da ordem de 30 m para equipamentos de 1,5 T, o que corresponde ao tempo necessário para que os prótons de hidrogênio ligados a moléculas de gordura atinjam a magnetização transversa nula, ou seja, sofram a influência dos pulsos de excitação⁶.

Uma vantagem dessa sequência é que ela pode ser utilizada intensamente ponderada em T1, proporcionando sensibilidade ao contraste, além de economizar tempo e transmitir menor quantidade de RF para o paciente, diminuindo assim os níveis de SAR, uma vez que não há inversão completa de 180°, tendo o TI menor. A sequência SPIR, contudo, possui algumas desvantagens, entre as quais a exigência de um alto campo e boa homogeneização, pois a qualidade da imagem pode ser reduzida pela heterogeneidade do campo⁶.

A técnica SPAIR combina as vantagens da inversão-recuperação (IR) e do CHESS para saturar o sinal da gordura. Essa técnica utiliza um pulso de inversão adiabático e seletivo, ou seja, com modulação na amplitude e na frequência, fazendo com que os tempos de inversão dos lipídeos sejam iguais para todos os planos selecionados, resultando em uma saturação de gordura mais uniforme (Figura 2)^{3,6,22}.

Nessa sequência, aplica-se um pulso de inversão adiabático de 180°, seletivo para a gordura, seguido de um pulso de desfasamento, empregado para assegurar o desfasamento da magnetização transversal. As sequências de imagens são iniciadas quando os prótons de lipídeos cruzam o ponto nulo da magnetização longitudinal. Uma vantagem dessa técnica é que ela não é sensível à falta de homogeneidade do campo^{3,6}.

Já o FAT SAT é uma variante do CHESS e utiliza, deste modo, o desvio químico entre a água e a gordura para realizar a saturação do lipídeo. Para isso, o FAT SAT lança mão de um pulso de 90° prévio à sequência de pulso propriamente dita. Esse pulso causará a aceleração do vetor da gordura e este vetor ficará com o momento magnético diferente dos outros vetores. Em seguida, aplica-se um pulso de 90° da sequência de pulso (pulso excitatório), os vetores que não haviam sido excitados vão para o plano transversal, enquanto o vetor da gordura vai para o plano longitudinal negativo (180°) e começa a precessionar em maior velocidade, ficando fora de sintonia em relação aos outros vetores^{5,6,21}.

Essa técnica é sensível à heterogeneidade de B0 e B1, já que uma boa saturação de gordura requer um pulso preciso de 90° para saturar a magnetização longitudinal da gordura. E, o nível típico e aceitável para a uniformidade de B0 é de 1 ppm, uma vez que o sinal da gordura deve ser saturado sem afetar o sinal da água (Figura 3)^{23,24}.

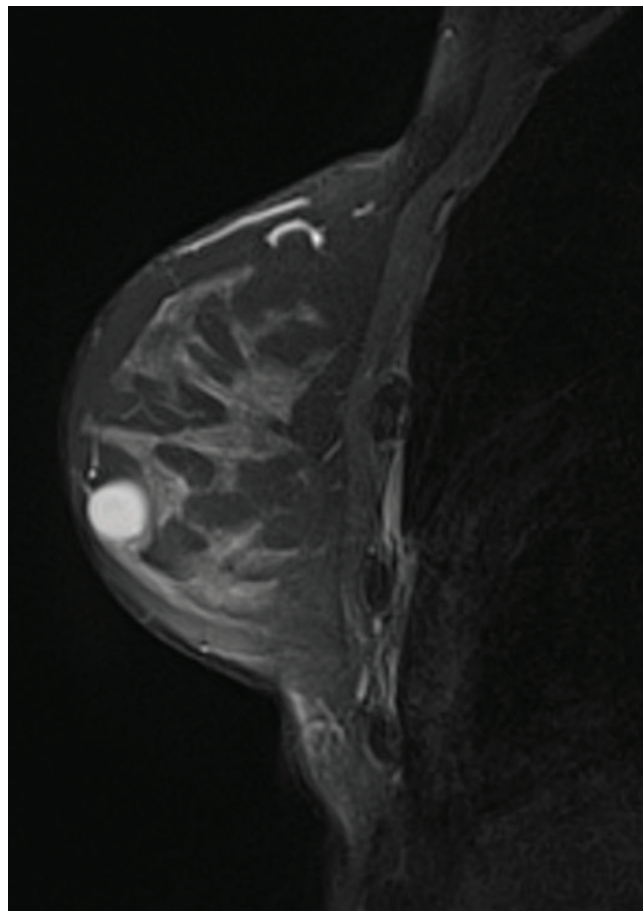


Figura 2. Imagem da mama no plano sagital ponderado em T2 SPAIR pós-contraste de paciente de 54 anos com diagnóstico anatomopatológico de carcinoma mucinoso ou colóide da mama (CMM), demonstrando nódulo lobulado com alto sinal devido ao contraste e à presença de mucina extracelular nos CMMs. Saturação de Gordura (FAT SAT).

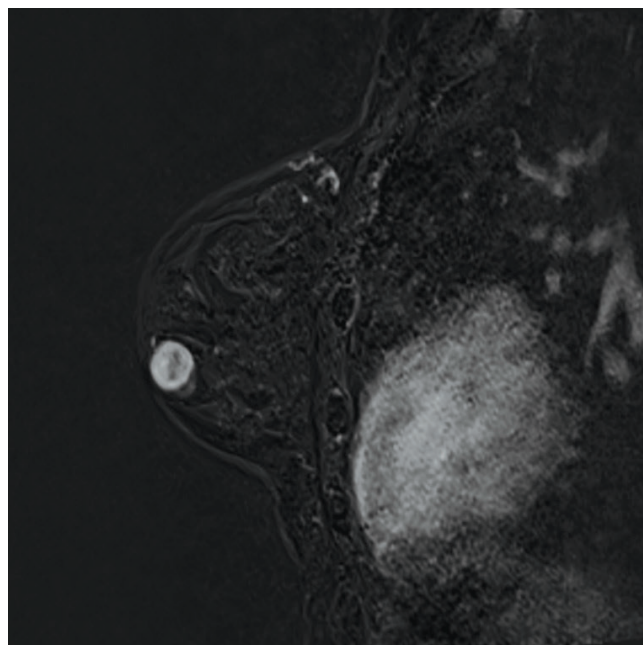


Figura 3. Imagem da mama no plano axial ponderado em T1 FAT SAT pós-contraste intravenoso, mostrando a gordura em hipossinal.

Considerações finais

A RM está sendo amplamente utilizada como modalidade de imagem adjuvante para a detecção e o estadiamento do câncer de mama, determinando a extensão do tumor com maior precisão do que os métodos convencionais, tais como a mamografia²⁵. Isso se deve ao fato de a RM ser altamente sensível, identificando com maior eficiência tumores mamários quando aplicado o contraste e realizada a saturação de gordura. Contudo, a RM não deve ser utilizada como método isolado de identificação do câncer mamário, uma vez que apresenta baixa especificidade, podendo ocorrer falso-positivo^{16,26}.

O uso do meio de contraste gadolínio progrediu significativamente desde sua primeira aplicação na prática radiológica. A alta densidade da gordura, porém, pode obscurecer áreas de aumento de contraste, exigindo, inclusive, a utilização de métodos de saturação de gordura como o SPIR, o SPAIR, o FAT SAT e o CHESST².

Outra técnica que pode ser utilizada na RM em sequências T1 pós-contraste é a subtração, que tem a finalidade de extrair o tecido normal do tecido patológico, melhorando a visualização da impregnação do contraste e auxiliando no diagnóstico²⁷.

Essas técnicas são mais eficientes em aparelhos de 3,0 T devido à sua maior resolução e maior uniformidade do campo magnético, proporcionando maior acurácia no diagnóstico do câncer mamário. Assim, é impreterível a utilização de técnicas de saturação de gordura, principalmente pós-contraste, para o diagnóstico de câncer mamário, especialmente em pacientes que apresentam mamas densas^{24,27}.

Referências

- Esserman L, Wolverton D, Hylton N. Magnetic resonance imaging for primary breast cancer management: current role and new applications. *Endocr Relat Cancer*. 2002;9(2):141-53.
- Shah SK, Shah SK, Greatrex KV. Current role of magnetic resonance imaging in breast imaging: a primer for the primary care physician. *J Am Board Fam Pract*. 2005;18(6):478-90.
- Ribeiro MM, Rumor L, Oliveira M, O'Neill JG, Maurício JC. STIR, SPIR and SPAIR techniques in magnetic resonance of the breast: a comparative study. *J Biomedical Science and Engineering*. 2013;6:395-402.
- Soares D, Johnson P. Breast imaging update. *West Indian Med J*. 2007;56(4):351-4.
- Delfaut EM, Beltran J, Johnson G, Rousseau J, Marchandise X, Cotten A. Fat suppression in MR imaging: techniques and pitfalls. *Radiographics*. 1999;19(2):373-82.
- Pokharel SS, Macura KJ, Kamel IR, Zaheer A. Current MR imaging lipid detection techniques for diagnosis of lesions in the abdomen and pelvis. *Radiographics*. 2013;33(3):681-702.
- Mazzola AA. Ressonância magnética: princípios de formação da imagem e aplicações em imagem funcional. *Rev Bras Fis Med*. 2009;3(1):117-29.
- Alvares BR, Michell M. O uso da ressonância magnética na investigação do câncer mamário. *Radiol Bras*. 2003;36(6):373-8.
- Penner RR, Hargreaves B, Glover G, Daniel B. Breast MRI at 3T. *Appl Radiol*. 2009;1:6-13.
- Amin N, Afzal M. The impact of variation in the pulse sequence parameters on image uniformity in magnetic resonance imaging. *J Pak Med Assoc*. 2009;59(4):231-5.
- Tomasi D, Wang RL. Paramagnetic shimming for high-field MRI. *Braz J Phys*. 2009;39(2):287-91.
- Stark DD, Bradley Junior WG. *Magnetic Resonance Imaging*. 3rd ed. St. Louis: Mosby: 1999.
- Kuhl C. The current status of breast MR Imaging. *Radiology*. 2007;244(2):356-78.
- Niitsu M, Tohno E, Irai Y. Fat suppression strategies in enhanced MR imaging of the breast: comparison of SPIR and water excitation sequences. *J Magn Reson Imaging*. 2003;18(3):310-4.
- Bitar R, Leung G, Perng R, Tadros S, Moody AR, Sarrazin J, et al.. MR pulse sequences: what every radiologist wants to know but is afraid to ask. *Radiographics*. 2006;26(2):513-37.
- Han M, Cunningham CH, Pauly JM, Daniel BL, Hargreaves BA. Homogenous fat suppression for bilateral breast imaging using independent shims. *Magn Reson Med*. 2014;71(4):1511-7.
- Maril N, Collins CM, Greenman RL, Lenkinski RE. Strategies for shimming the breast. *Magnetic Resonance in Medicine*. 2005;54(5):1139-45.
- Ma J, Vu AT, Son JB, Choi H, Hazle JD. Fat-suppressed three-dimensional dual echo Dixon technique for contrast agent enhanced MRI. *J Magn Reson Imaging*. 2006;23(1):36-41.
- Le-Petross H, Kundra V, Szklaruk J, Wei W, Hortobagyi GN, Ma J. Fast three-dimensional dual echo dixon technique improves fat suppression in breast MRI. *J Magn Reson Imaging*. 2010;31(4):889-94.
- Ma J. Dixon techniques for water and fat imaging. *J Magn Reson Imaging*. 2008;28(3):543-58.
- Del Grande F, Santini F, Herzka DA, Aro MR, Dean CW, Gold GE, et al. Fat-suppression techniques for 3-T MR imaging of the musculoskeletal system. *Radiographics*. 2014;34(1):217-33.
- Coeli GNM, Reis HF, Bertinetti DR, Faria FM, Tiezzi DG, Oliveira TMG. Carcinoma mucinoso da mama: ensaio iconográfico com correlação histopatológica. *Radiol Bras*. 2013;46(4):242-6.
- Bley TA, Wieben O, François CJ, Brittain JH, Reeder SB. Fat an water magnetic resonance imaging. *J Magn Reson Imaging*. 2010;31(1):4-18.
- Millet I, Pages E, Hoa D, Merigeaud S, Curros Doyon F, Prat X, et al. Pearls and pitfalls in breast MRI. *Br J Radiol*. 2012;85(1011):197-207.
- Orel SG, Schnall MD. MR imaging of the breast for the detection, diagnosis, and staging of breast cancer. *Radiology*. 2001;220(1):13-30.
- Pereira FPA, Martins G, Calas MJG, Oliveira MVFT, Gasparetto EL, Fonseca LMB. Magnetic resonance imaging-radioguided occult lesion localization (ROLL) in breast cancer using TC-99m macro-aggregated albumin and distilled water control. *BMC Med Imaging*. 2013;13(33):1-9.
- Erturk SM, Alberich-Bayarri A, Herrmann KA, Marti-Bonmati L, Ros PR. Use of 3,0-T MR imaging for evaluation of the abdomen. *Radiographics*. 2009;29(6):1547-63.