

Resultados do exame intraoperatório do linfonodo sentinela na Unidade de Mama do Hospital Nossa Senhora das Graças em Curitiba

Intraoperative sentinel node exam at the Hospital Nossa Senhora das Graças Breast Unit in Curitiba

Nayra Maria Prado Valério¹, Jéssica Maria Camargo Borba¹, Cícero Urban^{2,4}, Ana Paula Martins Sebastião^{3,4}, Karina Furlan Anselmi^{2,4}, Flávia Kuroda^{2,4}, Cléverton Spautz⁴, Iris Rabinovich⁴, Rubens Silveira de Lima⁴

Descritores

Descritores
Câncer de mama
Biopsia de linfonodo sentinela

Keywords

Keywords
Breast cancer
Sentinel lymph node biopsy

RESUMO

A biópsia do linfonodo sentinela (LS) é o procedimento padrão para as pacientes com axila clinicamente negativa. O seu exame intraoperatório ainda gera dificuldades na sua abordagem. Assim, o objetivo deste estudo foi avaliar a eficácia desse exame no câncer de mama. Foram avaliadas 342 pacientes que foram operadas na Unidade de Mama do Hospital Nossa Senhora das Graças em Curitiba (PR), no período de 2000 a 2012. No exame intraoperatório eram realizados cortes longitudinais, ao longo do maior eixo, a cada 2 ou 3mm. Em seguida eram feitos *imprints* em cada face de cada fatia e, então, realizavam-se cortes histológicos em criostato em três níveis. Tanto os *imprints* quanto os cortes eram corados com azul de toluidina. Em sua maioria eram tumores T1c (n=151), e 60 (17,5%) delas apresentaram axila comprometida no exame definitivo. A acurácia foi de 92%, o valor preditivo negativo, de 91% e a taxa de falso negativo, de 8%. Não foram encontrados fatores de risco significativos para falência da técnica dentro dos parâmetros estudados.

ABSTRACT

Sentinel node (SN) biopsy is the standard of care for patients with clinically negative axilla. However, intraoperative pathological exam remains as a controversial issue. So, the aim of this study was to evaluate its efficacy in 342 breast cancer patients operated at the Hospital Nossa Senhora das Graças Breast Unit in Curitiba (PR), in the period between 2000-2012. In the intraoperative evaluation, all SNs were cutted in the major axis, in three levels, combining frozen sections with imprints, using toluidin blue. The majority of patients were T1c (n=151), and 60 (17.5%) had positive axila in the definitive pathology evaluation. Accuracy was 92%, predictive negative value was 91%, and false-negative rate was 8%. We did not find any significant risk factor for false negative SN in this series.

Trabalho realizado na Unidade de Mama do Hospital Nossa Senhora das Graças e no Curso de Medicina e no Programa de Mestrado em Biotecnologia Industrial da Universidade Positivo (UP) – Curitiba (PR), Brasil.

¹Programa de Iniciação Científica do curso de Medicina da UP – Curitiba (PR), Brasil.

²Programa de Pós-graduação em Biotecnologia da UP – Curitiba (PR), Brasil.

³Curso de Medicina da UP – Curitiba (PR), Brasil.

⁴Unidade de Mama do Hospital Nossa Senhora das Graças – Curitiba (PR), Brasil.

Endereço para correspondência: Cícero Urban – Rua Ângelo Domingos Durigan, 1240, Casa 1 – Cascatinha – CEP: 82020-452 – Curitiba (PR), Brasil – E-mail: cicerourban@hotmail.com

Conflito de interesses: nada a declarar.

Recebido em: 12/10/2015. **Aceito em:** 15/10/2015

Introdução

A técnica do linfonodo sentinela (LS) melhorou o tratamento cirúrgico do câncer de mama. Com ela, o esvaziamento axilar deixou de ser uma medida obrigatória, tornando-se ele o tratamento padrão. Isso devido ao melhor estadiamento axilar, quando comparado com o esvaziamento axilar, pois o exame do primeiro linfonodo é mais minucioso, e também pela redução da morbidade, com um procedimento cirúrgico menos extenso e menos agressivo¹⁻³.

Com o número grande de estudos clínicos realizados, grande parte das controvérsias relacionadas ao LS foi esclarecida, principalmente nos últimos 20 anos. As dúvidas em relação à melhor técnica para sua identificação, quando indicar, o que fazer nos casos em que o LS estiver fora da axila, o índice de falso negativo aceitável, a padronização do exame anatomopatológico, o significado clínico das micrometástases e a sobrevida global e livre de doença sem o esvaziamento axilar foram resolvidas e/ou continuam sendo submetidos a investigações em diversas séries.

Embora o conceito do LS seja de simples compreensão e os seus benefícios potenciais de diminuição da morbidade associada ao esvaziamento axilar sejam evidentes, a sua incorporação à prática ainda enfrenta dificuldades em alguns centros. Isso porque depende da existência de equipe multidisciplinar integrada e comprometida com a técnica. Mas uma das dificuldades que ainda persistem para que a técnica do LS seja empregada na sua plenitude é a realização de um exame anatomopatológico fidedigno no intraoperatório.

Assim, neste estudo, realizamos a avaliação dos resultados do exame intraoperatório por meio da técnica combinada (*imprint* e congelação) do LS das pacientes com câncer de mama invasivo operadas na Unidade de Mama do Hospital Nossa Senhora das Graças (HNSG), na cidade de Curitiba (PR).

Métodos

Trata-se de estudo retrospectivo descritivo, realizado por meio da revisão dos exames de 342 pacientes com câncer de mama que foram previamente operadas na Unidade de Mama do HNSG em Curitiba (PR) e submetidas à técnica do LS e do exame intraoperatório no período de 2000 a 2012. A biopsia cirúrgica foi realizada pela associação da marcação com azul patente e do radiocoloide (Figuras 1 e 2).

Os critérios de inclusão do estudo foram: paciente com câncer de mama operada no HNSG e com exames anatomopatológicos realizados no Serviço de Patologia desta instituição (Centro de Patologia de Curitiba), com dados completos presentes nos exames anatomopatológicos (nome, idade, data da cirurgia, localização da lesão, grau histológico, estadiamento, receptores hormonais, HER-2, tipo de cirurgia realizada, LS definitivo, número de LS, congelação de LS e invasão angiolinfática).

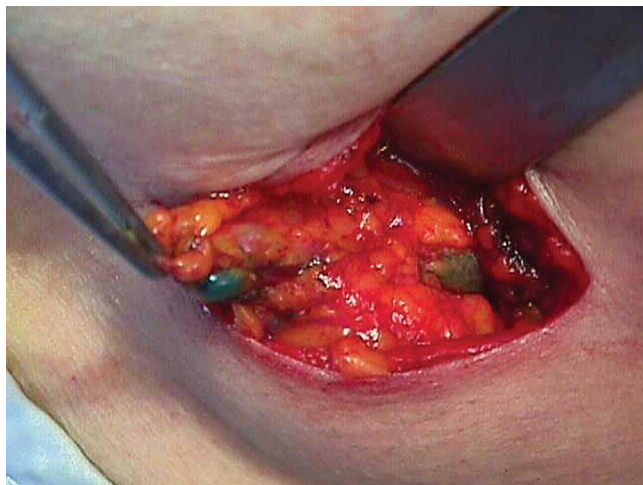


Figura 1. Linfonodo sentinela corado com azul patente e marcado também com radiocoloide

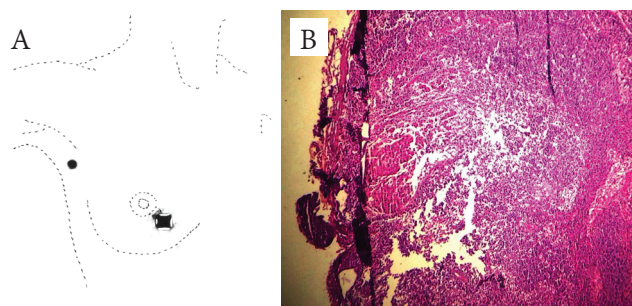


Figura 2. Linfonodo sentinela com micrometástase no exame definitivo corado pela Hematoxilina-Eosina, próximo à área de fulguração pelo cautério (falso negativo no exame intraoperatório)

Os critérios de exclusão foram: pacientes que não foram submetidas ao exame intraoperatório e/ou aquelas que fizeram quimioterapia neoadjuvante, bem como pacientes com carcinoma ductal *in situ*.

No protocolo de exame intraoperatório são realizados cortes longitudinais, ao longo do maior eixo do linfonodo, a cada 2 ou 3 mm. Em seguida são feitos *imprints* de cada face de cada fatia e, então, realizam-se cortes histológicos em criostato de cada fatia, em três níveis. Tanto os *imprints* quanto os cortes são corados com azul de toluidina. As fatias remanescentes após o exame intraoperatório são submetidas a cortes seriados em três níveis, para a realização do exame definitivo.

Os dados coletados foram organizados em planilha do Excel®, com análise estatística realizada pelos programas Statistic 5.0® e Biocalc®. Os testes de χ^2 e Fisher foram utilizados para determinar as diferenças entre as proporções de determinados grupos para as variáveis testadas. A acurácia, a sensibilidade, o valor preditivo negativo e o índice de falso negativo foram calculados de acordo com a comparação do exame intraoperatório com o exame definitivo.

Este estudo foi aprovado pelo Comitê de Ética em Pesquisa da Universidade Positivo.

Resultados

Foram avaliadas 342 pacientes submetidas à cirurgia para tratamento do câncer de mama na Unidade de Mama do HNSG, entre os anos de 2000 e 2012. Essas pacientes apresentavam tumores invasivos e, portanto, tinham indicação de realizar a biópsia do LS como método de estadiamento axilar. Na Tabela 1 encontra-se o perfil da população estudada.

Os resultados relacionados à acurácia do LS no intraoperatório, comparados aos resultados definitivos, estão elencados na Tabela 2. As características das pacientes que apresentaram resultado falso negativo encontram-se na Tabela 3. Nesse grupo observou-se predomínio de T1c e T2, com receptores hormonais positivos e HER-2 negativo. Nenhum dos fatores estudados apresentou resultado significativo como risco para resultado falso negativo na população estudada, o que demonstra que a biópsia do linfonodo sentinela não tem restrição para sua realização com os fatores estudados.

Na Tabela 4 foram analisados os resultados de doença residual quando o LS estava comprometido.

Tabela 1. Características das pacientes submetidas ao exame intraoperatório do linfonodo sentinela no câncer mama

Característica	n
Idade	
>40 anos	312
<40 anos	28
NP	2
Tamanho tumoral	
T1a	6
T1b	61
T1c	151
T2	89
T3	13
T4	1
NR	19
Comprometimento da axila	
N0	276
N1	27
N2	7
N3	2
Receptor de estrogênio	
+	270
-	41
NP	31
Receptor de progesterona	
+	263
-	48
NP	31
HER-2	
+	63
-	238
NP	41

NP: não pesquisado; NR: não relatado.

Discussão

O comprometimento dos linfonodos axilares é um dos fatores prognósticos mais importantes nas pacientes com câncer de mama. Apesar de todo o avanço nos testes genéticos e de biologia molecular, o exame histológico desses linfonodos é considerado o método mais preciso para avaliar o risco para disseminação da doença¹⁻⁴.

Tabela 2. Comparação dos resultados do exame intraoperatório (*imprint*+congelamento) e do histológico definitivo do linfonodo sentinela no câncer de mama

Característica	%
Acurácia	92
Valor preditivo negativo	91
Falso negativo	8

Tabela 3. Características das pacientes submetidas ao exame intraoperatório do linfonodo sentinela no câncer de mama e que apresentaram resultado falso negativo

Característica	n	Valor p
Idade		
>40 anos	25	1,000
<40 anos	2	
NP	0	
Tamanho tumoral		
T1a	0	0,083
T1b	4	
T1c	10	
T2	11	
T3	2	
T4	0	
NR	0	
Receptor de estrogênio		
+	25	0,225
-	1	
NP	1	
Receptor de progesterona		
+	23	0,397
-	2	
NP	1	
HER-2		
+	4	0,479
-	23	
NP	0	

NP: não pesquisado.

Tabela 4. Doença axilar residual quando o linfonodo sentinela está comprometido

Característica	n (%)
Ausência de doença axilar residual	46 (76,7)
<3 linfonodos comprometidos	5 (8,3)
4-10 linfonodos comprometidos	6 (10)
>10 linfonodos comprometidos	2 (3,3)
Total de comprometimento axilar residual	14 (23,3)

A avaliação intraoperatória do linfonodo sentinela pode ser realizada com a citologia ou a congelação, ou mesmo com a combinação de ambos. A taxa de sucesso da citologia é considerada elevada, porém tende a variar de acordo com diferentes instituições, a experiência do patologista e o método de coloração usado. Entre as colorações mais empregadas tem-se a *Diff-Quik*, *Papanicolaou* e Hematoxilina e Eosina (HE). Essa técnica também é considerada pouco efetiva na detecção de micrometástases. Nos linfonodos gordurosos a taxa de falso negativo é mais elevada⁴⁻¹⁵.

A avaliação feita por secções de congelação tem se tornado rotina na maioria das instituições, no entanto não existem *guidelines* específicos para esse método. O número de secções examinadas é variável em cada instituição, sendo que o mais comum é de dois a três níveis diferentes. O aumento na taxa de falso negativo pode ser explicado devido ao fato de que o exame não analisa o linfonodo como um todo e sim apenas a amostragem de parte dele. A taxa de falso negativo com essa técnica geralmente é menor que 10%¹⁻¹⁵. Na nossa série o resultado encontrado foi de 8%, o que está de acordo com o esperado.

Na medida em que se realiza um maior número de cortes e que se associa à imunohistoquímica, as micrometástases são encontradas com maior frequência no LS. Estas são difíceis de serem diagnosticadas nos exames intraoperatórios tradicionais e, portanto, responsáveis, muitas vezes, pelos seus elevados índices de falso negativo. A taxa de falso negativo também é diretamente relacionada com o número de LSs removidos^{7,9-15}.

Em um estudo inicial realizado no Instituto Europeu de Oncologia em Milão, as pacientes eram submetidas à biopsia do LS seguida de esvaziamento axilar radical — o exame de congelação do LS com a técnica tradicional apresentou acurácia de 64%, tendo sido encontrados 34% de linfonodos positivos na avaliação subsequente com parafina. Em virtude desse resultado insatisfatório, passou a ser aplicado, neste instituto, um exaustivo exame de congelação, que consiste em 15 pares de cortes no LS, com 4 mm de espessura, em intervalos de 50 mm, totalizando cerca de 60 cortes por linfonodo (30 em cada metade do linfonodo). A metade desses cortes é corada com HE e, quando esse resultado é considerado negativo ou duvidoso, a outra metade é corada com citoqueratina. O índice de falso negativo no exame intraoperatório, dessa forma, passou de 32,1 para 5,5%¹²⁻¹⁴.

A Sociedade Brasileira de Mastologia sugere que se faça o exame intraoperatório do LS, mas não definiu a técnica a ser empregada³. Por outro lado, as recomendações do *College of American Pathologists Consensus Statement 1999* em relação ao LS são interessantes e facilmente aplicáveis. O LS deve ser seccionado em 2 mm e completamente submetido ao exame histopatológico, uma única secção microscópica de cada bloco do linfonodo é suficiente para análise. O emprego da citoqueratina quando a histologia é negativa não está indicado, e no exame intraoperatório as técnicas citológicas são preferíveis àquelas de congelação¹.

No Centro de Patologia do HNSG, onde foram realizados os exames anatomopatológicos, a técnica do exame intraoperatório preconizada é por meio de cortes longitudinais ao longo do maior eixo do linfonodo a cada dois ou três milímetros. Após esse procedimento, são realizados *imprints* de cada face de cada fatia. Em seguida, são feitos três níveis de cortes histológicos de cada fatia em criostato. Tanto os *imprints* quanto os cortes são corados em azul de toluidina. A acurácia e os índices de falso negativo, bem como o valor preditivo negativo, que são as medidas mais importantes nessa técnica, foram de 92, 91 e 8% respectivamente. Estes indicam que essa técnica é segura e fidedigna para tomada de decisões durante a cirurgia.

Em aproximadamente metade dos pacientes com LS positivo será encontrado doença residual na axila e, nesses casos, o esvaziamento axilar era a terapêutica aplicada até a divulgação do estudo ACOSOG Z011¹⁶. A avaliação intraoperatória do LS permite o esvaziamento imediato quando há presença de metástases, ou então, no caso de cirurgia conservadora e radioterapia adjuvante, não realizar o esvaziamento axilar. Na nossa série, a maioria das pacientes (76%) não apresentava doença axilar residual e o único linfonodo comprometido foi o sentinela.

Conclusão

Pela avaliação dos resultados obtidos com as pacientes submetidas à biopsia do LS, o exame intraoperatório está de acordo com os resultados encontrados em outros estudos e demonstra a segurança do uso dessa técnica na prática com as pacientes com câncer de mama. A análise dos linfonodos comprometidos residuais após a biopsia do LS precisa ser melhor avaliada em outros estudos.

Referências

1. Urban CA, LIMA RS, Schunemann JR, Ferreira M. Linfonodo sentinela para o mastologista. Rio de Janeiro: Editora Revinter, 2003. 74 p.
2. Fitzgibbons PL, Page DL, Weaver D, Thor AD, Allred DC, Clark GM, et al. Prognostic factors in breast cancer. Arch Pathol Lab Med. 2000;124(7):966-78.
3. Reunião Nacional de Consenso da Sociedade Brasileira de Mastologia, 2000, Salvador. Salvador: Sociedade Brasileira de Mastologia, 2000.
4. Schwartz GF, Giuliano AE, Veronesi U, Consensus Conference Committee. Proceedings of the consensus conference on the role of sentinel lymph node biopsy in carcinoma of the breast, April 19-22, 2001, Philadelphia, Pennsylvania. Cancer. 2002;94(10):2542-51.
5. Giuliano AE, Kirgan DM, Guenther JM, Morton DL. Lymphatic mapping and sentinel lymphadenectomy for breast cancer. Ann Surg. 1994;220(3):391-8.
6. Gulec AS, Su J, O'leary JP, Stoller A. Clinical utility of frozen section in sentinel node biopsy in breast cancer. Am Surg. 2001;67(6):529-32.

7. Luini A, Gatti G, Frasson A, Naninato P, Magalotti C, Arnone P, et al. Sentinel lymph node biopsy performed with local anesthesia in patients with early stage breast carcinoma. *Arch Surg.* 2002;10(137):1157-60.
8. McIntosh SA, Going JJ, Soukop M, Purushotham AD, Cooke TG. Therapeutic implications of the sentinel lymph node in breast cancer. *Lancet.* 1999;354(9178):570.
9. Pendas S, Dauway E, Cox CE, Giuliano R, Ku NN, Schreiber RH, et al. Sentinel node biopsy and cytokeratin staining for the accurate staging of 478 breast cancer patients. *Am Surg.* 1999;65(6):500-6.
10. Schreiber RH, Pendas S, Ku NN, Reintgen DS, Shons AR, Berman C. Microstaging of breast cancer patients using cytokeratin staining of the sentinel lymph node. *Ann Surg Oncol.* 1999;6(1):95-101.
11. Turner RR, Giuliano AE. Intraoperative pathologic examination of the sentinel lymph node. *Ann Surg Oncol.* 1998;5(8):670-2.
12. Veronesi U, Paganelli G, Viale G, Galimberti V, Luini A, Zurrada S, et al. Sentinel lymph node biopsy and axillary dissection in breast cancer: Results in a large series. *J Natl Cancer Inst.* 1999;91(4):368-73.
13. Veronesi U, Paganelli G, Galimberti V, Viale G, Zurrada S, Bedoni M, et al. Sentinel-node biopsy to avoid axillary dissection in breast cancer with clinically negative lymph-nodes. *Lancet.* 1997;349(9069):1864-7.
14. Viale G, Bosari S, Mazzarol G, Galimberti V, Luini A, Veronesi P. Intraoperative examination of axillary sentinel lymph nodes in breast carcinoma patients. *Cancer.* 1999;85(11):2433-8.
15. Weiser MR, Montgomery LL, Susnik B, Tan LK, Borgen PI, Cody HS. Is routine intraoperative frozen-section examination of sentinel lymph nodes in breast cancer worthwhile? *Ann Surg Oncol.* 2000;7(9):651-5.
16. Giuliano AE, McCall L, Beitsch P, Whitworth PW, Blumencranz P, Leicht AM, et al. Locoregional recurrence after sentinel lymph node dissection with or without axillary dissection in patients with sentinel lymph node metastasis. *Ann Surg.* 2010;252:426-33.